



BäckénBottenCentrum

Kirurgiska Kliniken UMAS

Antoni Zawadzki
Marianne Starck
Måns Bohe


Antoni Zawadzki 2007



BäckénBottenCentrum

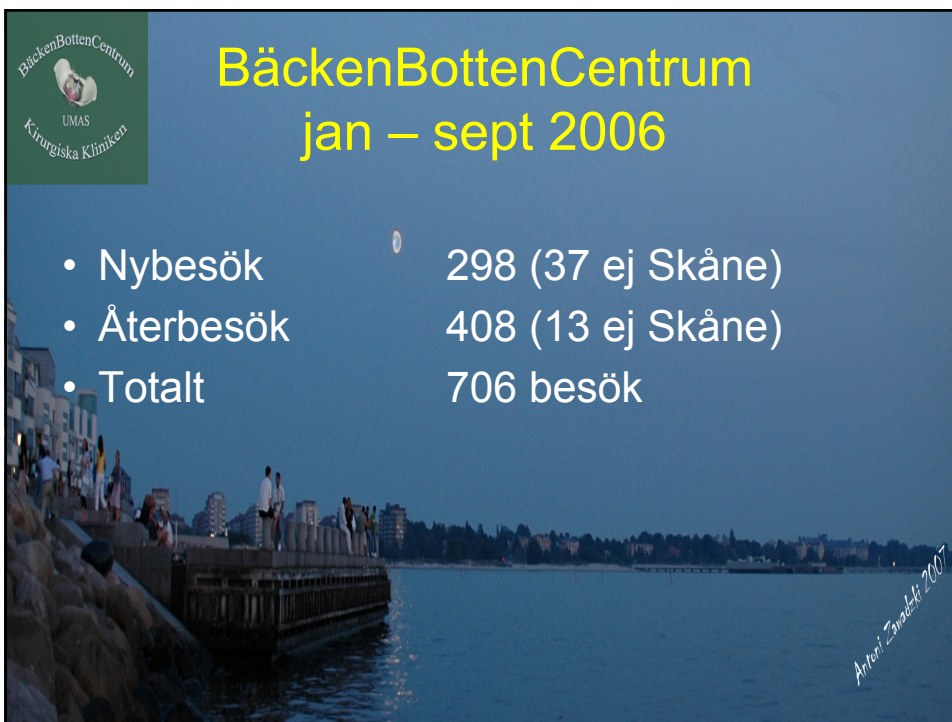
- Tre läkare
- En Bäckénbottenterapeut
- En undersköterska
- Två sekreterare deltid

Antoni Zawadzki 2007



BäckénBottenCentrum jan – sept 2006

- Nybesök 298 (37 ej Skåne)
- Återbesök 408 (13 ej Skåne)
- Totalt 706 besök




Antoni Zanabek 2007



BäckénBottenCentrum jan – sept 2007

- Nybesök 238 (24 ej Skåne)
- Återbesök 394 (29 ej Skåne)
- Totalt 632 besök



Antoni Zanabek 2007



BäckénBottenCentrum

- Nybesök majoriteten är analinsufficiens med analafistlar som stark tvåa
- Återbesök majoriteten är efter op fistlar, abscesser och cancer pat

Antoni Zaradek 2007



Operationer

- Ca 400 operationer i Malmö
- Ca 100 operationer i Landskrona

Antoni Zaradek 2007




Sjukdomar och tillstånd

- Funktions rubbningar
 - Analinsufficiens
 - Förstoppning
 - IBS och IBD
- Perianala-abscesser
- Fistlar
- Hemorrojder
- Fissurer
- Sfinkterskador
- Anala tumörer
- Rektalapolyper
- Prolapser

Antoni Zanabek 2007



Funktions rubbningar Analinsufficiens



Antoni Zanabek 2007



BäckenBottenCentrum
UMAS
Kirurgiska Kliniken

Orsaker till analinsufficiens

- Avföringens konsistens
- Defekt rektal reservoarfunktion
- Defekt sfinkter och/eller bäckenbottenmuskulatur
- Defekt kontroll av anorektum

Antoni Zaratek 2007



BäckenBottenCentrum
UMAS
Kirurgiska Kliniken

Kirurgisk behandling

- Marisker
- Analprolaps
- Hemorrojder
- Rektalprolaps

Antoni Zaratek 2007



SNS eller SNM

- Sakral Nerv Stimulering eller Modulering
 - Ny metod som under några decennier har använts framgångsrikt mot urininkontinens
 - Har på senare tid börjat användas med framgång mot analinkontinens, förstoppning och tömningssvårigheter

Antoni Zaratek 2007



Förstoppning

- Behandling:
 - Diet
 - Motion
 - Tarmreglerande
 - SNS
 - (Operation)

Antoni Zaratek 2007



SNS eller SNM

- Sakral Nerv Stimulering eller Modulering
 - Ny metod som under några decennier har använts framgångsrikt mot urininkontinens
 - Har på senare tid börjat användas med framgång mot analinkontinens, förstoppning och tömningssvårigheter

Artori Zanabek 2007

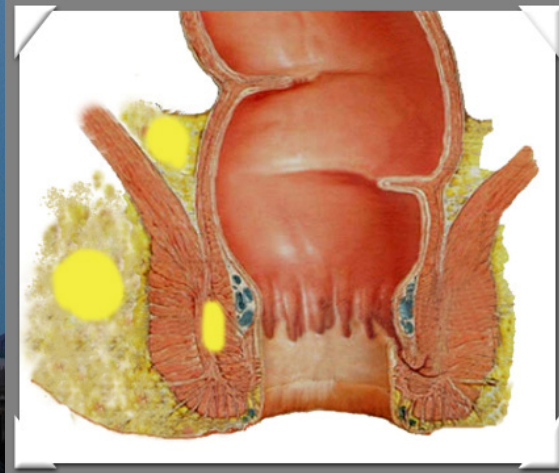


Abscesser

- Vanligast i åldern 20-50 år
- Dubbelt så vanliga hos män
- Kryptoglandulärt ursprung
- Inflammatorisk tarmsjukdom
- Främmande kroppar
- Mindre vanliga orsaker kan vara infekterade hårfolliklar eller talgkörtlar

Artori Zanabek 2007

Abscesser



Artori Zanaboni 2007

Abscesser

- Utredning:
 - Undersökning, ev. i narkos
 - Analt U-ljud
 - MR-bäcken
 - CT- bäcken

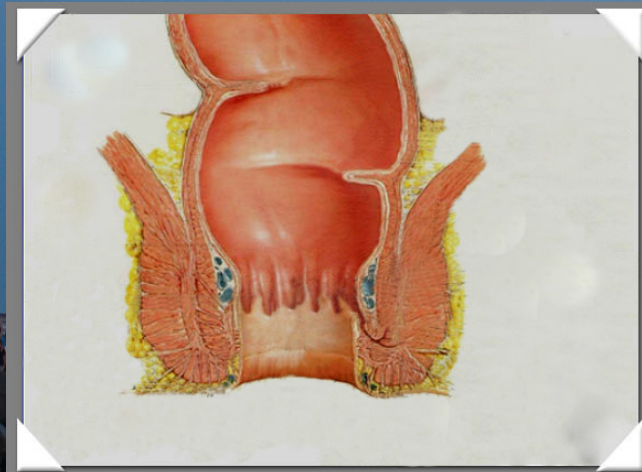
Artori Zanaboni 2007

Fistlar

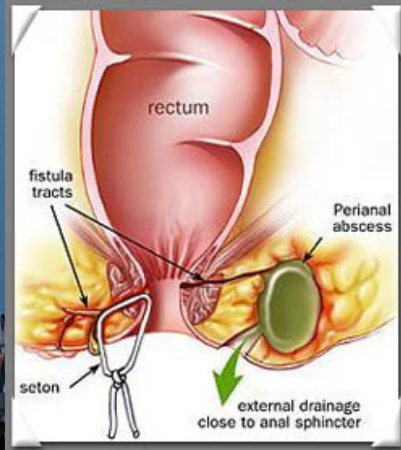
- Fistel är en gång med två öppningar
- Börjar oftast som kryptoglandulär infektion med abscess
- eller
- En av manifestationer vid inflammatorisk tarmsjukdom (Mb Crohn)

Artori Zanabek 2007

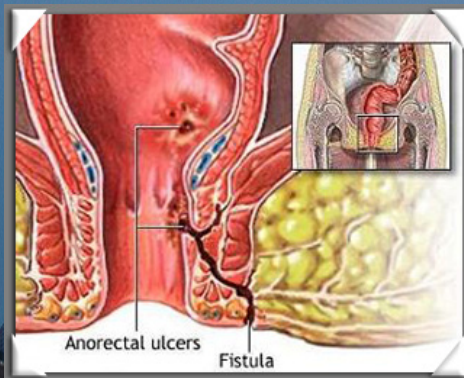
Fistlar



Artori Zanabek 2007



Antoni Zanabek 2007



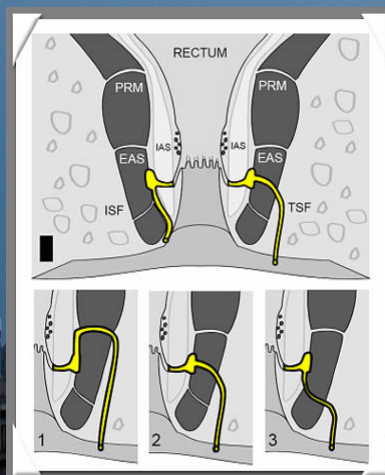
Antoni Zanabek 2007

Fistlar

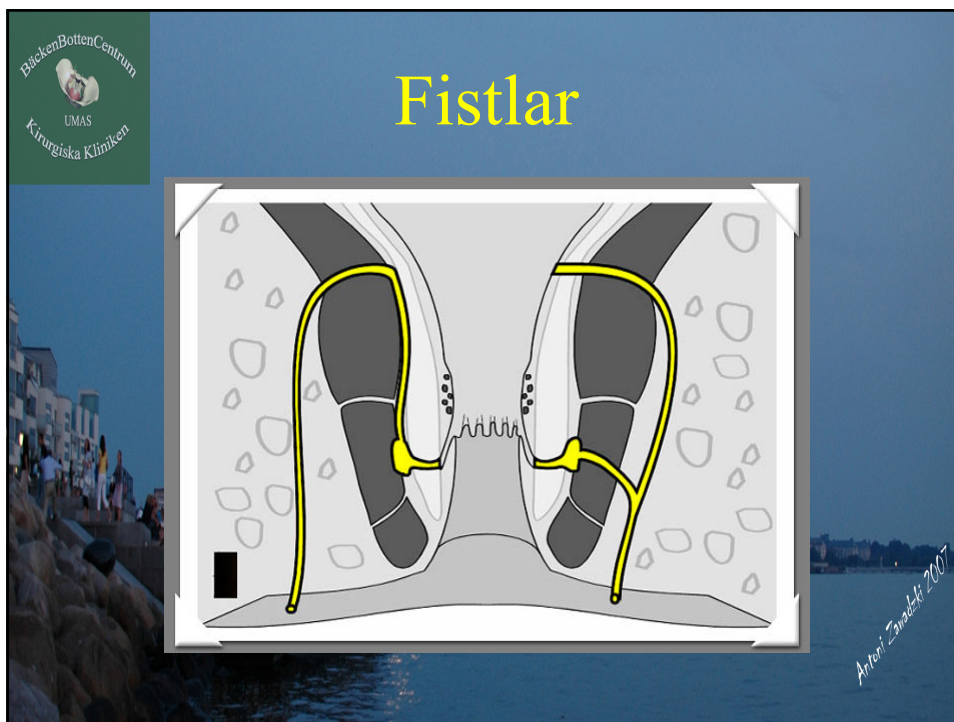
- Enkla
- Komplexa
- Hästsko

Antoni Zaratek 2007

Fistlar



Antoni Zaratek 2007



BäckenBottenCentrum
UMAS
Kirurgiska Kliniken

Fistlar

- Utredning:
 - Undersökning ev. i narkos
 - Inspektion perianalt (externöppning), palpation
 - Analt U-ljud
 - MR-bäcken

Artori Zanabek 2007



BjörkenBottenCentrum
UMAS
Kirurgiska Kliniken

Fistlar

- Behandling:
 - Enkla, låga fistlar som inte engagerar sfintermuskulatur kan klyvas direkt. Såret lämnas öppet.
 - Infekterade, höga, komplexa fistlar bör först och främst dräneras med vessel-loop och sedan utredas

Antoni Zanabek 2007



BjörkenBottenCentrum
UMAS
Kirurgiska Kliniken

Fistlar

- Behandling:
 - (Skärande setong)
 - Extirpation av fistelgång eller gångar med förslutning av internaöppningen
 - Advancement flap, Collagen Plugg
 - Klyvning av fistel med direkt sfinkter-rekonstruktion

Antoni Zanabek 2007



Hemorroider Gradering

- I prolaberar ej
- II reponeras spontant
- III reponeras ej spontant
- IV kroniskt prolaberade
 - ej fixerade
 - fixerade

Artori Zanabek 2007



Analfissur

SMÄRTA

Längsgående 1-2 cm sår mellan analöppningen och linea dentata, lokaliserat kl 6 ev kl 12
(< 10% hos män, 10-20% kvinnor)

Artori Zanabek 2007



TACK!

Antoni Zaradek 2007